

TUMOR CUTÁNEO

Primera etapa

NO MELANOCÍTICA

MELANOCÍTICA

¿CUMPLE CRITERIOS LESIÓN NO MELANOCÍTICA?

CBASOCELULAR:

- Hojas arce
- Rueda de carro
- Glóbulos azul-gris múltiples
- Nidos ovoideos
- Telangiectasias
- Ulceración

QUERATOSIS SEBORREICA:

- Quistes millium
- Tapones córneos
- Fisuras y crestas
- Vasos en horquilla con halo blanco
- Borde apolillado
- Borde abrupto
- Áreas en huella digital

DERMATOFIBROMA:

- Parche blanco central
- Reticulación delicada periférica

HEMANGIOMA

- Lagunas rojas, rojoazuladas o negras
- Estructuras en guijarro (hematoma acral)

Segunda etapa

BENIGNA

SOSPECHOSA

MELANOMA

- Análisis patrones
- Regla del ABCD
- Método Menzies
- Lista 7 puntos
- Regla 3 puntos

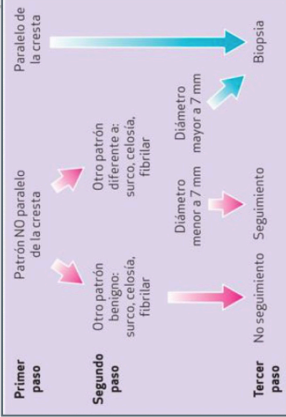
- Reticulo Pigmentado
- Patrón Globular
- Proyecciones
- Patrón azul homogéneo
- Patrón en paralelo

- N. Juntural
- N. Compuesto
- N. Intradérmico
- N. Reed/Spitz
- N. Azul

CRITERIO
Asimetría
Reticulo atípico
Estructuras azul-blanquecino

- 0: Benigna
- 1: Seguimiento
- ≥2: Extirpar

Lesiones acrales



Melanoniquia: Listado de 6 puntos

- Clinica (1)**
- Edad > 30 años
 - Menos de 5 años de evolución
 - Cambios en los últimos 3 meses
- Dermatoscopia (2)**
- Pollicromía
 - Líneas irregulares
 - Signo de Hutchinson irregular (PPC)